ZWEI FÄLLE

von

Gehirncysten traumatischen Ursprungs

von

Eduard Schütz
aus Landstuhl, bayerische Pfalz.

Dessau
Druck von L. Reiter, Herzogl. Hofbuchdrucker.

ZWEI FÄLLE

von

Gehirncysten traumatischen Ursprungs.

Inaugural-Dissertation

zur Erlangung der Doctorwürde

in der

Medizin, Chirurgie und Geburtshülfe

der

hohen medizinischen Fakultät der Universität Freiburg

am 23. Juli 1881 vorgelegt

von

Eduard Schütz
aus Landstuhl, bayerische Pfalz.

Dessau
Druck von L. Reiter, Herzogl. Hofbuchdrucker.

Gedruckt mit Genehmigung der medizinischen Fakultät.

Zu den selteneren pathologisch anatomischen Befunden im Gehirn gehören ausgedehntere Cystenbildungen. Cysten im Gehirn überhaupt können sehr verschiedenen Ursprungs sein. Sie können congenital, z. B. Teratome, Abschnürungen einzelner Parthien der Ventrikel sein, sie können einem Parasiten ihre Entstehung verdanken — Cysticercus und Echinococcus — und sie können endlich durch die verschiedenartigsten pathologischen Prozesse in der Hirnsubstanz bedingt sein. Die letzteren kann man wieder trennen in Cystenbildungen aus intracerebralen Ursachen: apoplectische, thrombotische, embolische, und Cysten, zu deren Entstehung eine von Aussen auf den Schädel und das Gehirn einwirkende Gewalt den Anstoss gab. Im Folgenden soll nur von Cysten dieser letzteren Art gehandelt werden. Eine auf den Schädel einwirkende Gewalt bedingt eine Blutung in die Hirnsubstanz mit theilweiser Zertrümmerung derselben. Es ist hierzu nicht nöthig, dass die Verletzung eine perforirende sei; auch nach Verletzungen, welche die Schädelkapsel nicht eröffnet haben und anscheinend unbedeutend sind, sehen wir dieselben Folgen wie nach einer perforirenden — eine Encephalitis — auftreten. Man kann wohl annehmen, dass durch die in Schwingung versetzten Schädelknochen das Gehirn Quetschungen erleidet, wobei wohl auch kleine Gefässe zerreissen und Haemorrhagien in die Hirnsubstanz stattfinden. An den gequetschten oder durch Haemorrhagie zerstörten Theilen bildet sich eine Encephalitis mit ihren Folgezuständen und hierdurch bedingt eine partielle

Hirnnekrose aus. Die in den Entzündungsherd massenhaft ausgewanderten rothen und weissen Blutkörperchen zerfallen, die Zellen der Neuroglia und der Gefässe werden körnig getrübt — trübe Schwellung —, die Ganglienzellen quellen auf, werden körnig getrübt und zerfallen, die Nervenfasern werden ebenfalls zertrümmert, aber ohne körnige Degeneration. So bildet sich ein Erweichungsherd von röthlicher Farbe aus, der dann eine Reihe von regressiven Vorgängen durchmacht. Die körnig getrübten Neuroglia- und Endothel-, auch die Ganglienzellen wandeln sich in sog. Körnerzellen um, welche allmählich verfettend und zerfallend in dem Herde anfangen, eine dicke, von Blutfarbstoff in verschiedenem Grade bräunlich oder gelblich gefärbte Emulsion zu bilden; es verschwinden auf diesem Wege alle Gefäss- und Neurogliakerne aus dem Herde, wodurch der Inhalt gleichartiger wird. Die sonstigen Zerfallsproducte werden von den Wanderzellen aufgenommen nachdem eine Verfettung eingetreten ist. Die Wände des Herdes werden allmählich glatter, indem eben alle zerstörten Gewebstheile fortgeschafft werden und so hat man in einem gewissen Stadium einen Herd gelber Erweichung vor sich. Aus diesem entwickelt sich nun allmählich die Cyste. In demselben Maasse, wie die Zerfallsproducte verschwinden, findet aus den Gefässen eine Transsudation statt und schliesslich findet man an Stelle des Erweichungsherdes eine Lücke, welche mit einer klaren serösen Flüssigkeit gefüllt und von einzelnen Bindegewebssträngen durchzogen ist und noch Fettkörnchenkugeln, Pigmentkörper, Hämatoidinkrystalle und amorphen Detritus enthält. Auf diese Weise sind auch wohl die unten beschriebenen Gehirncysten entstanden.

Fall 1.

Cyste in der linken Grosshirnhemisphäre in Folge von Trauma (vor etwa 10 Jahren Steinwurf an den Kopf).

Topographie der Cyste. Die Markmassen unter den Gyri centrales, anterior et posterior und unter dem 3. Gyrus frontalis in dem an die sylvische Furche angrenzenden Theil, Gyrus supramarginalis und theilweise Gyrus angularis, Gyrus temporalis primus. Linsenkern, theilweise innere und äussere Kapsel.

Symptome. Anfälle von Kopfschmerz und Erbrechen. Parese des unteren Theiles der rechten Gesichtshälfte im Gebiete der Mundaeste des N. facialis und des N. hypoglossus, Neuritis optica mit Stauung, Parese beider rechten Extremitäten, geringe Reflexerregbarkeit im Pharynx, Larynx und äusserm Gehörgang, Druckempfindlichkeit über dem linken Stirnhöcker. Aphasie am Tage des Todes.

Krankengeschichte.

Leander Umhang. 22 Jahr alt; Schuhmacher.

1. Eintritt in's klinische Hospital zu Freiburg i. B. am 13. September, Exitus letalis am 10. November 1880.

Beide Eltern des Patienten leben. Ueber seinen Vater weiss P. nichts anzugeben (P. unehelich). Die Mutter lebt noch und ist gesund, 44 Jahre alt und soll niemals krank gewesen sein. P. hat keine Geschwister und weiss über seine Familie sonst nichts anzugeben.

Kinderkrankheiten will P. nicht durchgemacht haben.

Vor etwa 10 Jahren wurde Patient, als er noch in die Schule ging, von einem Mitschüler mit einem etwa faustgrossen Stein an den Kopf geworfen, wovon er noch die Narbe hat. P. musste damals 6 Wochen liegen. In späterer Zeit, doch noch so lange er in die Schule ging, soll sein Kopf mehrere Male, ohne bestimmte Zeiten inne zu halten, angeschwollen sein, jedoch nur der behaarte Theil; das Gesicht blieb frei. Die Anschwellung dauerte selten länger als

einen Tag. Seit P. aus der Schule ist, will er diesen Zustand nicht mehr gehabt haben. Vor 5—6 Jahren, im 15.—16. Lebensjahre, hat P. an sehr starken, öfter wiederkehrenden Kopfschmerzen gelitten, sie hielten niemals lange an und sind Ende 1874 verschwunden. P. kam dann zum Handwerk.

Vor einem Jahre (October 1879) erkrankte P. wieder und zwar heftiger an Kopfweh. Er hatte heftige Schmerzen über dem linken Auge auf eine Stelle localisirt. Die Schmerzen waren damals noch nicht so stark wie jetzt, doch musste er sich legen. Die Schmerzen traten nie regelmässig oder in bestimmten Intervallen auf, sondern zu ganz verschiedenen Zeiten. Seit October 1879 bis jetzt sind die Schmerzen immer wiedergekehrt aber schwächer als zuerst.

P. musste, sowohl nach dem Essen, als nüchtern, erbrechen, wenn die Schmerzen besonders heftig waren. Vorher Uebelkeit und starkes Würgen. Ebenso will er bei besonders heftigen Anfällen den Kopf nicht nach rechts noch links haben drehen können, er empfand dabei mehr Schmerz als Steifigkeit.

Seit October leidet er an Appetitlosigkeit. Stuhlgang unregelmässig mit Intervallen von manchmal 2—3 Tagen.

Seit 14 Tagen hat sich der Zustand des P. verschlimmert. Die Kopfschmerzen sind stärker geworden, immer noch über dem linken Auge. Die Schmerzen sind stechend und strahlen nach rechts und links aus auf den Kopf. Seit 14 Tagen giebt Patient an schlechter zu sehen. Ebenso kann er seit 14 Tagen nicht mehr so geläufig sprechen und weiss nicht mehr klar, was vorgeht. Auch klagt er, dass sein Gehör abgenommen habe, ebenso sein Gedächtniss. P. sieht nicht doppelt und hat auch niemals doppelt gesehen. Vor etwa 14 Tagen konnte P. gar nicht lesen vor Schmerzen. Er spürt auch jetzt nach dem Lesen von nur wenigen Zeilen Schmerzen hinter dem linken Auge, auch giebt er an er habe

ein Gefühl, als ob oft ein Schleier vor seinen Augen sei. Zahnschmerzen hat P. nie gehabt. Er giebt an mehrmals sich verschluckt zu haben, besonders beim Trinken von Wasser; bei fester Nahrung soll es noch nicht vorgekommen sein. Die Zunge kann nicht so gut nach rechts bewegt werden wie nach links. Motorische Störungen der Gesichtsmuskeln sind dem P. selbst nicht zum Bewusstsein gekommen. An Ohrenschmerzen hat P. schon als Kind mehrere Wochen gelitten, doch weiss er nicht mehr an welchem Ohr. Sie sind damals übrigens vergangen und seitdem nicht wiedergekehrt. Erst seit 14 Tagen hört Pat. nicht mehr so gut wie früher. Im rechten Ohre hat P. Summen und Sausen. P. weiss genau, wo er sich befindet, ob er steht oder sitzt. Kein Gefühl der Unsicherheit oder des Schwankens. Bezüglich des Geruches ist Genaueres nicht zu eruiren. Geschmacksstörungen fehlen. Beschwerden beim Athmen sind nicht vorhanden.

Status praesens am 14. 9. 80.

Patient ein mittelgrosser Mann, von kräftigem Bau, gut entwickelter Muskulatur und gutem Ernährungszustand.

Die Haut durchweg etwas dunkel pigmentirt, besonders an den unbedeckten Körpertheilen, im Allgemeinen jedoch nicht sehr blutreich.

Der Gesichtsausdruck erscheint etwas apathisch blöde, auch macht P. den Eindruck eines nur mässig begabten etwas beschränkten Menschen. Stirne glatt, auf der linken Stirnhälfte nahe der Mittellinie oben auf dem Tuber eine triangelförmige etwa 1 cm an der Basis messende Narbe. Eine ebensolche findet sich auch auf dem rechten tuber frontale nur etwas kleiner. Lidspalte gleichweit beiderseits, vielleicht links etwas enger. Pupillen über mittelgross — Nachwirkung von Atropin vom 10./9.

Die rechte Nasolabialfalte erscheint etwas mehr

verstrichen als die linke. Der rechte Mundwinkel steht tiefer und mehr lateralwärts, auch scheinen die rechten Hälften der Lippen gegen die linken etwas verschmälert. Die Stirne kann willkürlich und ziemlich gut in Falten gelegt werden, doch erscheint die rechte Seite beim Runzeln der Quere nach etwas schwächer innervirt. Beim Schliessen der Augen, Zusammendrücken derselben, keine auffällige Differenz.

Beim Lachen tritt ebenfalls die geringere Innervation der rechten Seite, beim Pfeifen das Aufgeblähtwerden der rechten Wange deutlich hervor.

Die Zunge weicht beim Herausstrecken nach der rechten Seite hin ab. Die eigentliche Spitze der Zunge wird von der linken Hälfte gebildet, deren vordere Parthie um ein Geringes verschmälert erscheint, im Uebrigen wird dieselbe sicher gehalten, zittert nicht. Auch kann eine bemerkenswerthe Ernährungsstörung der einen oder andern Seite nicht constatirt werden.

Die Uvula weicht mit ihrer Spitze nach rechts ab. Beim Anlauten zeigt sich die rechte Hälfte des weichen Gaumens schwächer innervirt; die Uvula wird mit ihrer oberen Parthie nach hinten und rechts gezogen. Der linke Gaumenbogen etwas mehr wie der rechte gehoben. Bei Schluckbewegungen wird der Kehlkopf prompt und rasch gehoben. Keine Regurgitation von Speisen.

Die Sprache bietet leichte Störungen in der Artikulation dar. Dieselbe ist etwas näselnd, manchmal etwas zögernd, doch vermag P. sämmtliche Buchstaben und Worte richtig auszusprechen. Ein Ausfallen von Worten, specifisch aphasische Erscheinungen, Scandiren ist bei der Aufnahme der Anamnese sowohl, wie bei den verschiedenen Untersuchungen nicht zu bemerken.

Die Sensibilität im Gesicht scheint nicht wesentlich verändert und gestört. Nur wird das Zupfen an den Haaren links mehr empfunden wie rechts.

Beklopfen des Schädels ist nur in einem etwa fünfmarkstückgrossen Bezirk über dem linken Stirnhöcker in nicht sehr hohem Grade schmerzhaft. Auch für Nadelstiche scheint im Bereich dieser Parthie eine gewisse Hyperaesthesie zu bestehen.

Bewegungen des Kopfes sind vollständig frei und ungehindert. Der Hals, ziemlich lang, zeigt keine Venenanschwellungen. Die Halswirbelsäule nirgend druckempfindlich.

Der Thorax lang und schmal. Gute Wölbung. Die Gruben der oberen Thoraxapertur verstrichen. Bei der Percussion keine wesentlichen Differenzen auf beiden Seiten.

Untere Grenze rechts am unteren Rande der 6. Rippe.

Auch die Herzdämpfung innerhalb normaler Grenzen. Hinten ebenfalls keine abnormen Verhältnisse. Das Exspirium rechts hinten etwas lauter hörbar, schwach bronchial klingend. Dagegen vorne links, besonders nach Aussen im 2. Intercostalraum das Inspirium verschärft.

Herzaktion regelmässig. Herztöne laut, rein. Puls 70 bis 80 Schläge, voll und regelmässig. Die Innervation der Brust- und Bauchmuskulatur normal, ebenso die des Zwerchfells. Am Abdomen und seinen Organen ist durchaus nichts Abnormes zu finden.

Bezüglich der Motilität der Extremitäten ist nichts zu bemerken. Muskulatur sehr kräftig. Rohe Kraft vollständig erhalten, gut, keine Differenzen beiderseits. Bei Bewegungen keinerlei Erscheinungen von Ataxie, auch nicht bei geschlossenen Augen.

Der Gang bietet in keiner Weise etwas Pathologisches, Patient geht fest und sicher; auch bei geschlossenen Augen nur unbedeutende kaum pathologische Unsicherheit und Schwanken. Stehen auf einem Fuss ganz gut, kein Unterschied beiderseits.

Bezüglich der Sensibilität zeigen sich ebenfalls keine bemerkenswerthen Störungen. Patient fühlt und

unterscheidet deutlich Nadelstiche von einfachen Berührungen, lokalisirt dieselben genau und giebt die Zahl selbst bei rascher Aufeinanderfolge prompt an.

Kitzelreflexe von der Fusssohle aus schwach. Die Sehnenreflexe allenthalben gesteigert, auch an den oberen Extremitäten vom Ulnarrande sowie von Olecranon und der Bicepssehne aus ziemlich stark vorhanden.

Fussphänomen wenig ausgesprochen.

Die vorgenommene Geschmacksprüfung ergiebt bei der Beschränktheit des Patienten nur unsichere Resultate. Ein sehr in die Augen fallender Unterschied beider Zungenhälften nicht vorhanden. Sauer, süss, bitter, salzig wird unterschieden.

Für einfache Berührung scheint rechts die Sensibilität der Zunge herabgesetzt. Bemerkenswert ist überhaupt die grosse Unempfindlichkeit der Mund- und Rachenschleimhaut. Die Gaumenbögen, die Tonsillen, sowie besonders die hintere Rachenwand, der Zungengrund können mit der Sonde berührt, ja sogar etwas insultirt werden ohne besondere Reflexe.

Bei stärkeren Reizen einfache Schluckbewegungen.

Ebenso zeigt sich bei der laryngoskopischen Untersuchung eine sehr geringe Empfindlichkeit und geringe Reflexerregbarkeit. Berührungen mit der Kehlkopfsonde an dem vorderen Kehldeckelrande ruft Schlingbewegungen, die Berührung der Stimmbänder, Schleimhaut der Umgebung, des Kehlkopfeingangs ruft Glottisverschluss, doch keinerlei reflectorische Hustenreize hervor.

Im Larynx sonst normale Verhältnisse.

Die Untersuchung der Ohren und des Hörvermögens vollkommen negativ. Hörvermögen für alle Töne hoch wie niedrig gut. Keine Hyperämie. Auffallend nur die geringe Reflexerregbarkeit bei Reizen im äussern Gehörgang.

Ophthalmoskopischer Befund und Sehprüfung 17./9. 1880 (Augenklinik des Herrn Hofr. Manz).

Pupillen beide ziemlich weit, gleich, Reaction vorhanden. p = 18 cm. (Am 11./9. Atropin.)

R. Medien normal. I. i. papille lebhaft geröthet, von einem ungleichen breiten, granulirten, etwas geschwollenen Saum umfasst, der gegen die Retina ziemlich scharf begrenzt erscheint. Venen dilatirt und in der Nähe der Papille stark geschlängelt. I. r.: Hierbei verschwindet die scharfe Umgrenzung der Papille gegen den grauen Wall, der eine unregelmässige radiäre Streifung zeigt, die ziemlich weit in die Retina hinauszieht. In dem grauen Wall einige kleine streifige Ecchymosen bemerkbar.

L. Ungefähr derselbe Befund.

S.R. = $^5/_6$. S.L. = 1. Gläser verbessern nicht.

V.R. 6, 5, ∞, 8, 7, $4^1/_2$, $6^1/_2$, 4.

V.L. $5^1/_2$, 5, 5, $4^1/_2$, 8, 7, 8, 7.

Farbenempfindung normal.

Patient verlässt das Hospital, um nach einigen Wochen wieder zurückzukehren.

Beim 2. Eintritt in das Hospital am 8./11. 1880 bot er folgendes Bild dar:

Der Gesichtsausdruck des Patienten ist seit seinem Austritt viel apathischer, blöder geworden. Bei der bestehenden Unfähigkeit des Patienten sich verständlich zu machen und, wie es scheint, bei einer bestehenden Störung der Perception der an ihn gestellten Fragen, gelingt es nicht, mit der nöthigen Genauigkeit die verschiedenen Untersuchungen an ihm anzustellen.

Das Gesicht scheint mehr nach der rechten Seite verzogen, die rechte Nasolabialfalte beinahe vollständig verstrichen, die Stirne glatt, ohne Runzeln. Dieselbe wird nach mehrmaliger Aufforderung endlich in Falten gelegt und scheint

eine auffallende Differenz in der Innervation beider Hälften nicht vorhanden. Die Bewegungen der Augen, der Lidschluss intact. Die Pupillen sind mittelweit, reagiren.

Der Mund nach der rechten Seite verzogen, der rechte Mundwinkel, tiefer stehend, bleibt beim Lachen fast bewegungslos stehen, während die linke Seite stark innervirt wird. Pfeifen kann vom Patienten nicht ausgeführt werden; statt dessen werden beim Versuche dazu alle möglichen Mitbewegungen gemacht und dabei unarticulirte Laute ausgestossen. Bei jedem Versuche richtet sich Patient im Bette auf. Auch beim Sprechen bleibt die rechte Gesichtshälfte fast vollständig ruhig.

Die Zunge weicht beim Herausstrecken nach rechts ab, bleibt ruhig, ohne zu zittern.

Die Uvula weicht ebenfalls nach rechts ab, der linke Gaumenbogen ist höher ausgewölbt als der rechte. Beim Intoniren erscheint ebenfalls der linke besser innervirt als der rechte.

Die faradische Prüfung ergiebt keine wesentlichen Differenzen in den Muskeln beider Gesichtshälften. Die Sensibilität scheint rechts herabgesetzt. Die Reflexzuckung von der linken Seite stärker als von der rechten.

Auch von der Nasenschleimhaut werden auf der linken Seite stärkere Reflexe ausgelöst als auf der rechten, durch Berührung und Kitzeln derselben wird zugleich reflectorisch Thränensekretion hervorgerufen. Die Reizbarkeit des harten und weichen Gaumens und der hintern Wand des Pharynx herabgesetzt. Erst gröbere Reize rufen Husten und Würgbewegungen hervor.

Die Untersuchung der Brustorgane ergiebt keine wesentlichen Differenzen gegenüber der letzten Untersuchung. Das Athmen auf der linken Seite vorn oben vielleicht etwas schärfer als rechts; das Exspirium deutlich zu hören.

Herztöne rein, Herzaction ruhig, regelmässig. 64 Pulsschläge in der Minute.

Bezüglich der Motilität der Extremitäten zeigt sich eine deutliche Parese beider rechten Extremitäten. Der rechte Arm wird nur langsam und unvollständig erhoben, ermüdet rasch und fällt allmählich immer tiefer. Auch bei andern Bewegungen mit demselben tritt dasselbe zu Tage; Ausstrecken im Ellbogengelenk wird nur langsam und ruckweise ausgeführt; bei passiven Bewegungen in diesem Gelenk Rigidität. Ein gleicher Befund an Handgelenk und Fingern. Die rohe Kraft rechts bedeutend herabgesetzt, der Händedruck rechts schwach, links ziemlich gut. Beim Gehen und Stehen starkes Schwanken, grosse Unsicherheit, vorwiegend durch die Schwäche des rechten Beines bedingt. Der Gang äusserst unsicher, das rechte Bein wird nachgeschleppt und streift am Boden. Patient hebt das letztere ziemlich gut, wenn er auf dem linken Beine steht, umgekehrt, wenn er auf dem rechten steht und das linke heben soll, nimmt die Unsicherheit bedeutend zu und es gelingt überhaupt nur für wenige Augenblicke. Schliessen der Augen ohne Einfluss auf die Bewegungsstörungen.

Im Bette werden Bewegungen mit den Beinen ziemlich gut und prompt ausgeführt und ist Patient sich über die Lage derselben bewusst.

Die Sensibilität, soweit eine Prüfung möglich erscheint, nicht verändert. Durch Nadelstiche werden beiderseits nur geringe reflectorische Bewegungen ausgelöst, wie auch die Kitzelreflexe an den Füssen nur unbedeutend sind. Sehnenreflex von der rechten Patella nur gering. Fussphänomen heute Abend nicht vorhanden.

Nach der Untersuchung grosse Hinfälligkeit und Erschlaffung; Patient liegt ruhig, halb schlafend, auf leichte Reize nur wenig reagirend, da. Spontan keinerlei Klagen,

auf besonderes Befragen scheinen Kopfschmerzen vorhanden zu sein, jedenfalls unbedeutend.

9./11. Abends. Ophthalmoskopischer Befund: Beide Papillen ziemlich deutlich umrandet, doch ziehen über den etwas verwaschenen Rand graue feine Streifen nach der Retina hin, namentlich am nasalen Theil. Die Umrandung der Papillen ist nicht wallartig und es ist keine auffallende Biegung der Gefässe am Rande zu constatiren. Beide Papillen stark geröthet durch sehr feine capilläre Injection. Keine Haemorrhagieen.

10./11. Patient liegt bei der Morgenvisite ruhig, nach der Seite geneigt, den linken Arm unter dem Kopfe, da. Auf Anrufen richtet er sich auf, die an ihn gerichteten Fragen scheint er zu verstehen, streckt die Zunge heraus, welche leicht belegt ist, versucht zu sprechen, was jedoch nicht gelingt, nur einzelne Worte, wie „ja“, „doch“ und die ersten Buchstaben des Alphabetes sagt er nach. Die weiteren sind ihm unmöglich auszusprechen und werden jeweils die ersten wiederholt. Auch ausser der Reihe herausgegriffene Buchstaben werden immer mit den ersten verwechselt. Pat. klagt nicht, doch sieht er schlechter aus, hat auch kein Frühstück zu sich genommen. Puls langsam, regelmässig.

Gegen Mittag Verschlechterung des Zustandes. Patient isst nichts, nimmt nur dann und wann einen Schluck Wein, welcher gereicht wird. Auf Anfragen keine Antwort. Bei dem Besuche um 2 Uhr bei lautem Anrufen des apathisch daliegenden Kranken richtet er sich auf, erwiedert deutlich mit „guten Tag“ den gebotenen Gruss. Er versucht weiter zu sprechen, bringt jedoch nur unverständliche Laute heraus und sinkt wieder wie gelähmt in die Kissen.

Einige Stunden später zeigt sich vollständige Paralyse und Anästhesie der rechtsseitigen Extremitäten; keine Reflexe auf schmerzhafte Reize rechts, wohl

aber deutlich links. Auch im Gesicht rechtsseitig Anästhesie und Analgesie. Die von der linken Kopfhälfte entfernte linke Hand wird nach einiger Zeit wieder dahin zurückgeführt. Beklopfen der linken Stirnhälfte scheint schmerzhaft.

Unter zunehmendem Sopor ohne irgend welche besonderen Erscheinungen, tritt Abends 6 Uhr der Tod ein.

Die Obduction wurde am 11. November vom Herrn Hofrath Maier vorgenommen.

Auszug aus dem Sectionsprotokoll.

Leichendiagnose: Cystengeschwulst der linken Hemisphäre.

Die Haut des Schädels blutreich, ebenso der Schädel selbst. Tabula interna durchweg verdickt. Dura mater gespannt geröthet. Linkerseits drängt sich nach Entfernung der Dura die durchsichtige Pia hervor. Die Sulci fast verschwunden.

Auf dem horizontalen Ast der linken Fossa Sylvii findet sich eine sulzige Masse, welche mit den die Fossa begrenzenden Rändern des Schläfen- und Scheitellappens in Verbindung steht und sich als die blasig ausgedehnte Pia darstellt. In dieser Veränderung befindet sich hauptsächlich der Gyrus supra- und infra-marginalis. Die Veränderung erstreckt sich bis zum hinteren Ende des horizontalen Astes der Fossa Sylvii und sind die unteren Parthien der beiden Gyri centrales noch mit hereingezogen. An der Basis zeigt sich die Pia in der Medianlinie undurchsichtig und diese Veränderung erstreckt sich in Form von seröser Exsudation gegen die rechte Fossa Sylvii, links dagegen treten dieselben cystischen Veränderungen wie oben in derselben auf. So drängen sich solche blasige Massen in die vorderen Parthien des linken Schläfelappens und haben diesen sowohl nach rückwärts geschoben, als auch comprimirt, so dass nur noch die unteren Gyri eine gewisse Mächtigkeit haben, während oberer und mittlerer nur noch als Marklamellen erscheinen. Die Verdickung der Pia geht nach rück-

wärts in Form von seröser Exsudation. Es sind eingeschlossen: N. olfactorius, Chiasma, Nn. opticus, trochlearis, facialis links, der N. abducens zeigt sich frei. Pons zeigt nur unbedeutende Trübung. Schon auf leichten Druck entleert sich aus den Gyris helles Wasser, in Folge dessen sinken sie ein und treten unter das Niveau der übrigen Markmasse. Es betrifft dies namentlich die Gyri centrales in der Totalität bis fast zur Medianlinie. Eine Parthie des Stirnlappens, der an den Centrallappen grenzt, sinkt ebenfalls tiefer ein. In die Ventrikel ist nichts von der Veränderung gedrungen. Es zeigen sich dieselben etwas erweitert, eine trübe seröse Flüssigkeit enthaltend. Die Veränderung reicht ziemlich tief in die Markmasse und repräsentirt sich als eine Ei-grosse Cyste, deren Wand kleinere zeigt. Grenze nach Innen ist der nach innen gezogene Streifenhügel, nach hinten die Markmasse des Centrum semiovale, nach aussen und vorn ebenfalls noch dicke Markmasse hinter dem Stirn- und vorderen Scheitellappen. Die Wand ist im Ganzen glatt und zeigt eine gelblich gefärbte von Gefässen durchzogene Hirnmasse. Durchschnitte durch den Streifenhügel zeigen, dass die cystische Entartung noch weiter gegangen ist, dass sie den Linsenkern erreicht und ihn median vollständig durchsetzt hat bis auf etwa die Mitte seines Querdurchmessers. Je weiter nach aussen, desto grösser ist die Zerstörung, so dass die innere und äussere Kapsel zerstört ist. Erst nach innen lassen sich die Theile wieder erkennen und zeigen eine normale Beschaffenheit.

(Die beigegebene Figur stellt den Sitz der Cyste in der Seitenansicht des Gehirnes dar.)

Bezüglich des übrigen Sectionsbefundes ist noch zu erwähnen: Starke Hyperämie in Lungen und Milz. Erstere sind durchweg ausserordentlich hyperämisch und haben Blutextravasate in die einzelnen Alveolen stattgefunden. Auch die Milzpulpa ist stark hyperämisch und dadurch die ganze Milz vergrössert.

Als Ursache der Cystenbildung ist in diesem Falle wohl mit Sicherheit das Trauma anzusehn. Die mikroskopische Untersuchung ergab keinerlei Anhaltspunkte für Echinococcus oder Cysticercus ebenso wenig für eine congenitale Cyste, etwa für ein Teratom. Es fanden sich in dem Herde noch Fettkörnchen und amorpher Detritus, woraus hervorgeht, dass die Cyste aus einem Erweichungsherde hervorgegangen ist. Da wir nun in der Anamnese keinerlei Andeutungen und Anhaltspunkte für einen apoplectischen Insult haben, so bleibt uns nur die Annahme übrig, dass die Cyste aus einer Encephalitis hervorgegangen ist, die entweder ohne nachweisbare Ursache oder durch eine auf das Gehirn wirkende Schädlichkeit bedingt, entstanden sein müsste. Für das letztere sprechen einmal die Narbe auf dem Stirnhöcker, ganz besonders aber die Angaben des Patienten, dass er nach einem Steinwurf an den Kopf 6 Wochen gelegen habe, und die Jahre lang vorhandenen linksseitigen Kopfschmerzen.

Nach Ablauf jener 6 Wochen, die man wohl als Stadium der frischen Entzündung bezeichnen kann, trat der Herd in ein zweites Stadium, das Stadium der Latenz. Es war diese Latenz jedoch nicht vollständig rein, zeitweise traten Anschwellung des behaartes Kopfes, Kopfschmerzen von verschiedener Heftigkeit, zuletzt auch Erbrechen ein. Es sind dies Zeichen von Hirndruck, die wohl durch vorübergehende Circulationsstörung — Hyperämie des Gehirnes und seiner Häute — und dadurch bedingte temporäre Grössenzunahme des cystischen Herdes zu erklären sind.

Ungefähr 14 Tage vor dem ersten Eintritt in's Hospital begann im Befinden des Patienten eine erhebliche Verschlimmerung. Von diesem Momente an nahm das Leiden entschieden einen progressiven Character an, es traten Herdsymptome auf, welche sich allmählich steigerten und nach Verlauf von etwas über 2 Monaten seit jener Verschlimmerung trat der Tod ein, wohl durch Hirnödem bedingt. Man kann.

den ganzen Zeitraum von Anfang September bis zum Tode als terminales Stadium bezeichnen. Dasselbe zog sich, wenn wir es mit dem Terminalstadium eines Hirnabscesses vergleichen, über einen langen Zeitraum hin, auch das Stadium der Latenz hatte eine sehr lange Dauer — 10 Jahre. Herdsymptome fehlten während der Latenz wahrscheinlich vollständig und traten erst im terminalen Stadium auf, wo sie sich allmählich steigerten, und zwar waren die folgenden Symptome vorhanden, die in der Reihenfolge, wie sie hier angeführt werden, auftraten: Parese der rechten Gesichtshälfte, Parese beider rechten Extremitäten, veränderte Reflexerregbarkeit, Aphasie.

Halten wir noch einmal kurz die durch die Cyste zerstörten Theile und die beobachteten Symptome zusammen, so kommen wir zu folgendem Schluss: Die Erscheinungen in der motorischen Sphäre einschliesslich der Aphasie erklären sich recht gut aus dem Defecte in den Markmassen unter den Centralwindungen; andrerseits hätte man, nach Sitz und Ausdehnung der Zerstörung urtheilend, andere, speziell bedeutendere kaum erwarten können. Die geringen Störungen auf sensorischem Gebiete lassen sich nicht auf die Rindenparthien beziehen, in welchen beim Affen der Sitz der sensorischen Centren sein soll und es fehlen überhaupt Symptome, welche sich mit der Compression des Gyrus supramarginalis, angularis und der beiden oberen Temporalwindungen in Verbindung bringen liessen.

Fall 2.

Cyste in der linken Grosshirnhemisphäre. Sitz der Cyste: 1. und 2. Frontal-Windung.

Kaspar Scholl, 67 Jahre alt. Section 13. Novbr. 1880 im Leichenhaus.

Patient befand sich wegen eines hochgradigen Emphysem's mit Bronchitis in der hiesigen Kreispflege-Anstalt.

Anamnestisch ist nichts bekannt und war auch nach dem Tode in seiner Heimath nichts über ihn zu erfahren. Die Symptome, welche er während seines Lebens darbot, erregten keinerlei Verdacht auf eine Gehirnaffection, wie mir Herr Medicinalrath Dr. Eschbacher von hier, welcher den Kranken in der Kreispflege-Anstalt behandelte, mitzutheilen die Güte hatte. Nur Schwerhörigkeit war vorhanden; erhebliche geistige Störungen waren ebenfalls nicht da, doch war Patient sehr gedächtnissschwach und machte auch sonst den Eindruck eines nur sehr wenig begabten Menschen.

Die Section ergab eine gänseeigrosse Cyste im linken Frontallappen. Die erste und zweite Frontalwindung, letztere medial bis zur Mitte, waren zerstört und zwar die untere Hälfte von beiden. Die Cyste war etwa 4 cm breit, 6 cm hoch und 3 cm tief, eine kleine Bucht erstreckte sich noch vom medialen hinteren Winkel bis in die rechte Hemisphäre und hatte die erste Frontalwindung rechts im Umfange einer Erbse lädirt. Der ganze linke Frontallappen war atrophisch und von erheblich geringerem Umfange als der rechte. Ueber der Cyste war im linken Stirnbein eine Narbe; tabula vitrea fracturirt.

Wir haben hier also einen Fall von Gehirncyste, die während des ganzen Lebens keine Symptome gemacht hatte. Erklärt sich dies aus ihrer Lage im Stirnlappen? Ueber die Funktionen der Stirnlappen beim Affen sagt Ferrier*): „Electrische Reizung der vor und unter der Stelle 12 gelegenen Theile des Affenhirns war erfolglos. Entfernung oder Zerstörung des Stirnlappen mittelst des cauterium ergiebt auch keine bestimmten physiologischen Resultate. Das Thier behält seinen Appetit, seine Instinkte, und ist noch zu Ausdrucksbewegungen befähigt. Die sensorischen Leistungen:

*) Dav. Ferrier: „Die Funktionen des Gehirns.“ Uebersetzt von H. Obersteiner. Braunschweig. 1879. S. 256.

Gesicht, Gehör, Geschmack, Getast und Geruch bleiben unberührt. Auch die Fähigkeit zu Willensbewegungen ist in voller Integrität vorhanden und es sind überhaupt nur unbedeutende Anzeichen für das Vorhandensein einer so ausgedehnten Läsion, für die Entfernung eines so grossen Gehirntheiles zu bemerken.“ Dagegen will Ferrier in dem Verhalten der operirten Thiere eine psychische Störung bemerkt haben; sie waren bald apathisch und schlaftrunken, dann wieder ruhelos.

Auch beim Menschen können ausgedehnte Erkrankungen in den Stirnlappen ohne auffallende Erscheinungen, speciell ohne motorische und sensorische Störungen, verlaufen, wie dies zahlreiche Fälle von Verletzungen und sonstigen pathologischen Veränderungen beweisen. Es sei mir gestattet einige von diesen hier anzuführen. Was zunächst die Verletzungen betrifft, so ist am bekanntesten der sogenannte „Crowbar Case“. Einem jungen Manne fuhr beim Felsensprengen eine spitzige Eisenstange vom Unterkiefer eindringend durch die Stirnlappen wieder heraus. Er blieb trotzdem noch $12^1/_2$ Jahre am Leben und zeigte keinerlei Lähmungserscheinungen. Ferner ein Fall von Morrin von Genesung nach Schussverletzung des linken Stirnlappens. Ein Fall von Padeau nach einem Bayonnettstich in dieser Gegend etc. etc. Fälle von Erweichung, Abscess u. s. w. in diesen Regionen sind ebenfalls in grosser Zahl beobachtet worden. Charcot und Pitres haben zahlreiche Fälle gesammelt, in welchen ein oder beide Stirnlappen erkrankt waren, ohne irgend welche objective Symptome. In allen fehlten sensible oder motorische Lähmung vollständig und in vielen wurde auch in psychischer Hinsicht nichts Bemerkenswerthes gefunden. In einigen Fällen war jedoch der geistige Zustand nicht ganz normal. Bei Atrophie der Stirnlappen ist ziemlich häufig Schwäche der Intelligenz beobachtet worden.

In unserem Falle fehlte jede Störung auf motorischem und sensiblen Gebiete. Die geringe geistige Depression mit dem Defect im Stirnlappen in Verbindung zu bringen, scheint mir nicht zulässig; einmal sind einseitige Läsionen überhaupt nur selten von psychischen Störungen begleitet und andererseits ist über den früheren Geisteszustand des Patienten nichts bekannt. Sichere Schlüsse auf Zusammenhang der geistigen Depression mit der Läsion im Stirnlappen könnte man aber nur ziehen, wenn im psychischen Verhalten des Scholl ein Unterschied gegen seinen früheren Geisteszustand vorhanden gewesen wäre. Im Ganzen kann unser Fall wohl mit als Belag für die Ansicht gelten, dass im Stirnlappen keinerlei motorische oder sensorische Centren zu suchen sind.

In der Literatur habe ich nur wenige Fälle von Cysten in der Grosshirnrinde gefunden, welche sich mit einiger Sicherheit auf ein Trauma zurückführen liessen. Sie stammen sämmtlich aus den letzten Jahrzehnten.

I. Cysten im Gebiete des Scheitellappens und der Centralwindungen.

Delioux de Savignac. Gaz. de Paris 13, 1861. (Schmidts Jahrbücher 112.)

Ein bis auf häufige Kopfschmerzen stets gesunder 25jähriger Matrose wurde 2 Monate vor seiner Aufnahme plötzlich unter heftigem Kopfschmerz ohne Verlust des Bewusstseins von Lähmung der rechten Extremitäten, Trübung des Gesichtes und Störung der Sprache befallen. Diese Symptome verloren sich aber bald wieder; nur der rechte Arm blieb etwas schwach. Bald aber verschlimmerten sie sich wieder und bei der Aufnahme fand man Parese beider rechten Extremitäten bei normaler Empfindung; Gesicht und linke Körperhälfte frei, Besinnung nicht ganz frei; Sprache erschwert, Verstopfung, langsamer Puls, beständiger Schmerz in der linken Stirnhälfte. In den nächsten Tagen, Erbrechen, erschwerte Sprache, Lähmung der Sprache, Stupor, völlige Lähmung der Extremitäten, Lähmung und Unempfindlichkeit der rechten

Gesichtshälfte, Contractur des rechten Armes; rechts Strabismus, links Ptosis; unwillkürliche Urin- und Darmentleerung, Tod im Sopor.

Section. Vor der grossen Fontanelle eine transversale, lineäre auf der linken Hälfte mit dem Knochen verwachsene Narbe. In der linken Hemisphäre, von einer dünnen Schicht verdickten Hirnes bedeckt, eine mit gelber, klarer Flüssigkeit gefüllte Cyste von 7 cm Länge, 6 cm Breite, 4 cm Höhe. Ihre vordere Spitze reichte bis in den vorderen Hirnlappen, der grösste Theil lag im mittleren. Die Innenwand wurde von einer wohlorganisirten Haut ausgekleidet.

Wie aus der Narbe zu schliessen, war die Entstehung der Cyste durch ein Trauma bedingt. Das nach Ablauf der ersten entzündlichen Affection — die allerdings nicht erwähnt ist, aber doch wohl angenommen werden muss — folgende Stadium der Latenz war nicht rein, sondern durch Anfälle von Kopfschmerzen getrübt, ein Anfall war durch Herdsymptome — Lähmung der rechten Extremitäten — complicirt. Auf alle diese Anfälle folgte jedoch Wiederherstellung, die nur bei dem letzten unvollständig blieb — der rechte Arm blieb etwas schwach. Die sub finem vitae aufgetretenen Erscheinungen legen den Gedanken an eine Meningitis nahe, wie sie öfter in der Umgebung von Herden im Gehirne auftreten, doch findet sich über das Aussehen der Pia keine Notiz im Sectionsberichte und die terminalen Erscheinungen lassen sich auch wohl auf ein einfaches, nicht entzündliches Hirnrödem zurückführen. Die Herdsymptome erklären sich aus dem Sitze der Cyste. Der grösste Theil des Scheitellappens und der angrenzende Theil des Stirnlappens waren zerstört, also gerade die Parthien, wo die motorischen Centren und das Centrum für die Sprachbildung ihren Sitz haben.

Ramskill: Virchow und Hirsch's Jahresbericht. 1873. Seite 17.

Ein 21jähriger Patient war in seinem 6. Jahre von einem Wagen gefallen, seitdem war es in seinem Kopfe nicht ganz richtig, er hatte wiederholt Anfälle von Kopfweh mit Zittern der Extremitäten und Er-

brechen, hatte aber nie Anfälle von Bewusstlosigkeit oder Krämpfen gehabt; dagegen öfters Nasenbluten mit Erleichterung des Kopfschmerzes. Während der letzten 6 Jahre war er unfähig zu jeder Arbeit, seit 2 Monaten jedoch viel schlechter, hatte mehr Kopfschmerz und verlor auf dem rechten Auge das Sehvermögen. Symptome bei der Aufnahme waren: Leerer Blick, stockende Antworten, Kopfschmerz, Strabismus convergens. Sonstiges Befinden gut. Nach einem Monate bekam er eines Tages einen Anfall von Bewusstlosigkeit mit Convulsionen, in welchem er starb.

Autopsie: Grosse Cyste durch den unteren Theil des linken Vorderlappens bis zum Hinterlappen sich erstreckend, von dem absteigenden Horn nur durch wenig Hirnsubstanz getrennt. Die Cyste reichte bis nahe an die Oberfläche ($^1/_4$ Zoll Hirnsubstanz darüber) und nahm etwa die halbe Höhe der Hemisphäre ein. Ihr Inhalt bestand aus einem röthlichen Fluidum (dick, halb durchsichtig). Die Innenfläche war weich und veskularisirt, am untern Theile, besonders hinten fanden sich auf der auskleidenden Membran griesartige Massen (Cholestearin und fettige granuläre Masse in Aether sich lösend). Die rechte Arteria meningea media war intact, die linke zur Seite geschoben und schwer auffindbar. Der linke opticus beträchtlich verändert und die linke Hälfte des Chiasma kaum zu erkennen, in eine weiche graue gallertige Substanz verwandelt.

Der Beginn des Leidens datirt hier wohl unzweifelhaft von dem Sturze aus dem Wagen. Die Latenz war getrübt durch Anfälle von Kopfschmerzen mit Zittern der Extremitäten, die sich allmählich steigerten bis schliesslich Convulsionen mit Verlust des Bewusstseins auftraten, denen Patient erlag. Diese Anfälle sind durch vorübergehende Circulationsstörungen — Gehirnhyperämie — bedingt gewesen, wofür auch die nach Nasenbluten eingetretene Erleichterung spricht. Der Tod ist wohl dadurch herbeigeführt worden, dass eine derartige (vorübergehende) Hyperämie sich nicht wie sonst, wieder ausglich, sondern zu Oedem führte.

Mit dem beschriebenen Sitze der Cyste, der indessen nicht genau localisirt ist, lassen sich aber die beobachteten Erscheinungen, resp. das Fehlen aller Herdsymptome nicht gut in Einklang bringen.

Nach der Beschreibung hätte die Cyste die Centralwindungen, oder wenigstens die aus ihnen nach abwärts ziehenden Markstrahlen vollständig zerstört haben müssen, in der Krankengeschichte fehlen aber alle Angaben über Lähmungserscheinungen. Das einzige Symptom, was auf eine Affection der Centralwindungen hindeutet, ist das anfallsweise Auftreten von Zittern der Extremitäten. Ein sicheres Urtheil lässt sich aber bei der ungenauen Beschreibung der zerstörten Parthien nicht abgeben. Der Zusammenhang der Veränderungen an der Gehirnbasis, am Chiasma und N. opticus mit der Cyste, ist aus der Beschreibung nicht ersichtlich.

Delioux. Cannstatts Jahresberichte 1861.

Seröse Cyste im mittleren linken Hirnlappen, welche 7 cm von vorn nach hinten, 6 cm in der Quere und 4 cm in der Höhe mass und bis in den vorderen Hirnlappen reichte. Dieser Cyste entsprechend lag auf dem Schädel eine querverlaufende 6 cm lange fibröse Narbe, welche fest mit dem Knochen verwachsen war und erst nach dem Tode entdeckt wurde. Der Kranke hatte jede erlittene Verletzung in Abrede gestellt. Die Erscheinungen während des Lebens waren Lähmung der rechten Seite des Körpers und Verlust der Sprache.

Die Narbe auf dem Schädel beweist den traumatischen Ursprung der Cyste. Die Latenz war vollständig rein, ja es scheint als ob die Cyste ausser den Herdsymptomen überhaupt keine Erscheinungen gemacht habe und der Tod durch eine intercurrente Krankheit verursacht sei, da jede Andeutung über terminale Hirnsymptome, wie heftige Kopfschmerzen, Sopor, Convulsionen, die sonst bei einem durch Gehirncysten bedingten Exitus auftreten, fehlt. Im Uebrigen erklären sich die Herdsymptome aus dem Sitz der Cyste.

II. Cysten im Stirnlappen.

Duval. Kussmaul: Die Störungen der Sprache. p. 148.

Ein sehr geschwätziger Knabe von 5 Jahr 4 Monaten, verlor nach einem Sturze aus dem Fenster, der einen Eindruck des Stirnbeines zur

Folge hatte, die Sprache. Die Wunde heilte in 25 Tagen und obwohl er intelligent erschien, blieb der Knabe doch dauernd stumm. Hemiplegie war nicht zugegen. Ein Jahr nach dem Sturze ertrank er. Man fand im linken Stirnlappen eine nussgrosse Cyste, die wenn nicht ganz, so doch zum grossen Theile in der 3. Stirnwindung sass.

Die Ursache der Cyste ist auch hier ein Trauma. Für die Aphasie ist diejenige anatomische Grundlage vorhanden, die man a priori hätte erwarten sollen, ein Defect in der 3. Stirnwindung links.

Genaueres über diesen Fall habe ich leider nicht finden können.

Medizinische Jahrbücher 131. — Hannov. Zeitschrift für pract. Heilkunde. 2. Heft. 1865.

Bei der Section eines 67jährigen Mannes, welcher in Folge einer Hermiotomie gestorben war, bemerkte man Reste einer sehr alten Kopfverletzung am linken Scheitelbein. Nach Entfernung der Haut zeigte sich an der betreffenden Stelle eine rundlich viereckige Lücke im Knochen, die von einer fibrösen Membran ausgefüllt war. Die Lücke lag zwischen dem Scheitelhöcker und der Kranznaht, erreichte aber die letztere nicht, sie war 3 cm lang und 2,8 cm breit. Von der Lücke gingen kleine Knochenfortsätze in der Richtung nach der Mitte hin aus; sie gehörten zum kleineren Theile der Tabula externa zum grösseren der Tabula vitrea an. Zwischen diesen Fortsätzen und von ihnen entspringend spannte sich die erwähnte fibröse Membran aus, welche in gleicher Flucht mit der Tabula vitrea lag. An der Innenfläche des Schädels zeigte die nächste Umgebung des Knochendefectes einige knöcherne Auflagerungen der Tabula vitrea. Die dura mater war in grosser Ausdehnung fest mit dem Knochen verwachsen. Am vorderen Lappen des Grosshirnes zeigte sich unter der membranösen Stelle des Schädels eine Cyste von 2 cm im Durchmesser. Dieselbe ging von der Pia mater aus und war leicht im Zusammenhang mit derselben zu entfernen. Eine klare seröse Flüssigkeit bildete den Inhalt; die Innenfläche der Wand war mit Pflasterzellen ausgekleidet. Die Gyri des Gehirnes war nur stellenweise verstrichen; die Gehirnsubstanz in der Umgebung normal. Die Anamnese hatte ergeben, dass Patient in seinem 6. Lebensjahre eine Verletzung am Kopfe erlitten. Das geistige und körperliche Befinden hatte aber niemals Störungen erfahren.

Die Cyste ist also auch hier nach einem Trauma entstanden. Die vollständige Symptomlosigkeit bei 61jährigem Bestehen stimmt vollständig mit der Ansicht überein, dass die Stirnlappen keine motorischen und sensiblen Centren (excl. der 3. Stirnwindung) enthalten, und dass Läsionen in denselben keinerlei Störungen auf motorischen und sensiblen und nur unter gewissen Umständen solche in der Psyche hervorrufen.

Wollte man auf Grund der beschriebenen und der aus der Literatur entnommenen Fälle versuchen, ein allgemeines Krankheitsbild bei Cystenbildung nach Trauma zu entwerfen, so dürfte dabei Folgendes von Belang sein. Zunächst kann man den ganzen Verlauf in 3 Stadien theilen, welche Eintheilung ich auch bei Beschreibung der einzelnen Fälle durchzuführen versucht habe, nämlich in das Stadium der frischen Entzündung, das Stadium der Latenz und in das Stadium der Ausgänge. Das erste bietet das Bild einer frischen Encephalitis nach Trauma, welche jedoch nicht den Ausgang in Eiterung, sondern zunächst nur in rothe oder gelbe Erweichung nimmt. Die Ursache hierfür ist wohl in einer geringen Ausdehnung der Hirnverletzung zu suchen. Damit eine solche zu Stande kommt, ist eine Eröffnung der Schädelkapsel nicht erforderlich, denn man hat auch Encephalitis beobachtet nach Gewalteinwirkungen, welche den Schädel intact liessen. Es wird also in diesen Fällen die Entzündung in mässigen Grenzen bleiben, besonders da auch der Luftzutritt verhindert ist. Man kann aber annehmen, dass auch nach Verletzungen, welche penetrirende gewesen sind, wenn dabei keine Infection stattfindet, die Entzündung ein bestimmtes Mass nicht überschreitet, und so, indem die nekrotischen Vorgänge das Uebergewicht über die eigentlich entzündlichen gewinnen, ihren Ausgang nicht in Abscessbildung, sondern in rothe oder gelbe Erweichung nimmt.

Aus einem so entstandenen Erweichungsherd bildet sich die Cyste durch Resorption der geformten Bestandtheile und der Detritusmassen unter gleichzeitiger Transsudation einer klaren serösen Flüssigkeit.

Von dem Augenblick an, wo jede entzündliche Erscheinung vorüber ist, beginnt das Stadium der Latenz. Es hat in allen angeführten Fällen eine sehr lange Dauer, so weit die Zeit der Verletzung überhaupt bekannt ist. Die Erscheinungen während dieses Stadiums sind sehr verschieden. Es können vorhanden sein 1) Herdsymptome wie Aphasie oder Aphasie und Hemiplegie; 2) Symptome von vorübergehendem Hirndruck. Hierher gehören die Anfälle von Kopfschmerzen manchmal mit Erbrechen verbunden (I), manchmal auch mit Zittern der Extremitäten (Fall von Ramskill). Endlich kann die Latenz ganz rein sein, und während derselben jedes Symptom fehlen, das auf eine Gehirnaffection deutete.

Nach jahrelangem Bestehen der Cyste treten nun plötzlich Herderscheinungen auf, oder die schon vorhandenen steigern sich, die Anfälle von Kopfschmerzen, Erbrechen etc. nehmen zu an Zahl und Intensität; es beginnt das terminale Stadium. In Fall I zeigen die viel heftiger und häufiger auftretenden Kopfschmerzen, in dem von Delioux de Savagnac beschriebenen Fall die Parese der rechten Extremitäten und die Sprachstörungen den Beginn des Stadiums an. Die Dauer desselben ist eine verschiedene, in dem allein genauer beobachteten Fall Umhang zog es sich über ungefähr 10 Wochen hin. Die Steigerung der Symptome, resp. das Auftreten neuer muss man wohl mit raschem Wachsthum und Ausbreitung der Cyste in Verbindung bringen. Die Flüssigkeit nimmt aus unbekannten Ursachen zu, die Cyste vergrössert sich und erreicht Hirnparthien, die vorher intact waren und bedingt so eventuell neue Herdsymptome. Zugleich steigt der intracranielle Druck, es entsteht ein nach allen

Seiten sich verbreitender Hirndruck, welcher die Circulation im ganzen Gehirn schneller oder langsamer aufhebt. Der allgemein erhöhte Druck comprimirt die Capillaren, daher Drucksteigerung im arteriellen System und Transsudation im ganzen Gehirn, es entsteht Hirnoedem, das schliesslich den Tod herbeiführt. Die Symptome dieses Stadiums, wenn wir von Herderscheinungen, die ja von dem Sitze der Cyste abhängig sind, absehen, sind die des gesteigerten Hirndruckes: Langsamer Puls, verminderte Reflexerregbarkeit, Benommenheit des Sensoriums, Sopor. Doch können auch besonders im Beginne des Gehirndruckes Delirien und Convulsionen vorhanden sein (IV.). Es ist dies im Allgemeinen der Exitus bei Gehirncysten. In einzelnen Fällen jedoch bleibt die Cyste während des ganzen Lebens latent und man findet sie erst nach dem aus andern Ursachen erfolgten Tod. Es gilt dies vorzugsweise von Cysten im Stirnlappen.

Zum Schlusse spreche ich Herrn Geh. Hofrath Professor Dr. Bäumler, sowie Herrn Professor Dr. Ziegler für ihre mir bei dieser Arbeit freundlich gewährte Unterstützung meinen besten Dank aus.

Seitenansicht des menschlichen Gehirnes.

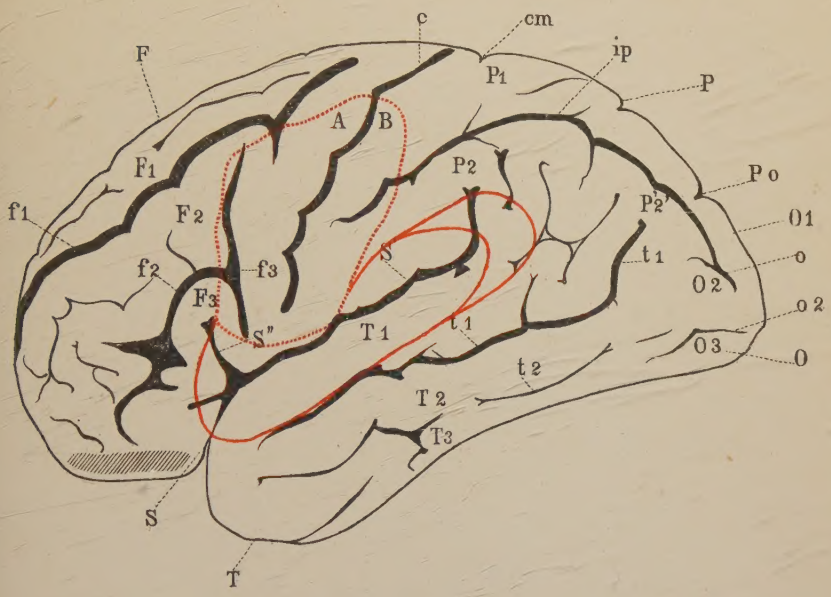

Umfang der Cyste in der Marksubstanz.

Blasig ausgedehnte Pia.

F Stirnlappen.
P Scheitellappen.
O Hinterhauptlappen.
T Schläfenlappen.
S Sylvische Furche.
S' S'' horizontaler und aufsteigender Ast der sylvischen Furche.
c. Sulcus centralis oder fissura Rolandoi.
A Vordere Centralwindung.
B Hintere Centralwindung
F1 F2 F3 obere, mittlere, untere Stirnwindung.
f1 f2 obere und untere Stirnfurche.
f3 Sulcus praecentralis.
P1 oberes Scheitelläppchen.
P2 Gyrus supramarginalis.
P2' Gyrus angularis.
ip Sulcus interparietalis.
cm Hinteres Ende des sulcus callosomarginalis.
O1 O2 O3 Obere, mittlere und hintere Hinterhauptswindung.
Po Fissura parieto-occipitalis.
o Sulcus occipitalis transversus.
o2 Sulcus occipitalis longitudinalis inferior.
T1 T2 T3 obere, mittlere und untere Schläfenwindung.
t1 t2 Fissura temporo sphenoidalis superior und inferior.